―― 目　次 ――

1．総　説

今後の歯科医療が発展するために

藤本　孝雄 …… 2

歯周病対策は早産を減らすことができるか？

大場　　隆 …… 4

2．症例報告

下顎埋伏智歯抜去時の縫合糸の迷入によると思われる顎下部皮下膿瘍の１例

橋谷　　進　他３名 …… 10

リップバンパー型マウスピース装着により挿管患者の下唇潰瘍が改善した１例

有本　智美　他６名 …… 13

3．日本口腔感染症学会院内感染予防対策認定医制度　規則・細則

巻頭言

第23回日本口腔感染症学会総会・学術集会の主催にあたって

日本口腔感染症学会
理事 坂 本 春 生

本年11月16、17日両日に東京都八王子市にて第22回日本口腔感染症学会を主催することになりました。昨年の熊本での学会同様、多くの参加者のご参加を期待しております。現在のところ、特別講演に帝京大医真菌センター所長の安部茂教授に「口腔カンジダ症」について、教育講演には東邦大学大橋医療センター外科　草地信也教授に「病棟における院内感染制御」についてお話しいただく予定です。シンポジウムは、広島大学感染症科　大毛宏喜教授に司会をしていただき、「抗菌薬の予防投与はどこまで有効か」について、魅力ある演者の方をお招きしました。もう一題のシンポジウムは、兵庫医大の岸本裕充教授に「口腔マネージメントの最新情報」につき、従来とはやや異なった切り口での構成をお願いしています。その他、ランチョンセミナー、モーニングセミナーなどを鋭意準備しております。また、一般演題にも、ふるってのご参加お願いいたします。

感染症は病気ですが、感染は問題ではありません。畢竟人間の体は細菌の培養器にすぎない側面もありますから、歯科で扱う内因感染の制御は困難を極めることは良くわかります。抗菌薬の使い方を覚えることが感染症治療ではなくて、細菌叢をいかにコントロールしながら治癒に向かわせるのかが、感染症治療の醍醐味です。それには、今目前に起こっていることがどのような事態なのか、正確に把握する必要があります。治療するべきなのかしないのか。口腔がんの術後感染の制御を、私たちの研修医はグラム染色を毎日行い、検査データとにらめっこしながら、深く悩んでいます。今抗菌薬を使うのか、どの菌を制御してどの菌を残すのか、どのような菌叢に誘導するのか？　こういった悩みは、研修医にとり一生の財産になります。今回の学会は、歯科における感染症に興味を持つ人にとり、明日への希望につながるような内容にしたいと思っています。ぜひ八王子の地にご参集いただき、ともに大いに語り合うことを希望します。出来るだけ多くの方に参加いただくように、工夫を凝らす所存でございます。

八王子は、東京西部に位置し、古くから織物の町として栄えました。新宿から40分、新横浜から35分、人口は約60万人、JR中央線、横浜線、京王線の八王子駅が最寄り駅となります。ミシュランおすすめの高尾山が控え、自然にめぐまれております。飲食街も高級店はありませんが、充実？しております。皆様のおいでをお待ちしております。

総説

今後の歯科医療が発展するために

元厚生大臣
藤　本　孝　雄

日本国においては少子高齢化が進行し、国民の総医療費が急増している状況である。しかし、総医療費が急増しているにも関わらず、歯科医療費はほとんど増加していない。何故、歯科医療費は増加しなかったのであろうか？その原因を究明するとともに今後の歯科医療のあるべき方向性に関して言及する。

患者・医療費の動向

日本の人口動態は胴上げ型から肩車型社会へと変化している。2060年には、日本人の平均寿命が現在よりさらに4～5歳ほど伸びるという予測もある。人口動態の変化等に伴い、患者は健常者主体から高齢者主体に変化していくことが想定されるので、それに対応できる体制を整えることが必要である。また、年間医療費が3％自然増加しているが、そのうちの1.5％が高齢化の進行によるものである。具体的には2012年を1とした場合に2025年には医療費が1.5倍、介護費が2.3倍に増加すると言われている。

歯　科　疾　患

未処置のむし歯に限定すれば、1.21本（H1）→0.41本（H23）に減少している。8020達成者の割合は、平成23年調査結果では、推計値で38.3％となった。歯周病に関しては中高年層の国民の多くは歯周疾患に罹患している。年齢層によっては、必ずしも経年的に改善していない。むし歯は着実に改善している。歯の残る高齢者は増加しており、歯周疾患は今後もより一層の対応が必要である。

歯科医療の提供体制

歯科診療所の数は増加し、歯科診療所当たりの患者数は減少しており、従来通りの対応では、歯科診療所の経営は難しくなる。社会的ニーズに合わせ、柔軟に対応していくことが必要である。

歯 科 医 療 費

総医療費が急増しているにもかかわらず、平成5年以降、歯科医療費は、約2.5兆円で推移しており、国民医療費の7～8％程度である。歯科医療費を増加させるためには、むし歯、歯の喪失の形態を回復することから、食べることや話すことの機能を回復することにシフトしていくことが必要である。

厚生労働省は、超少子高齢化に伴う医療費増大の抑制のために予防に舵を切っている。歯科医療においては虫歯をさらに少なくするという予防活動、個々人の歯周病年齢に差し掛かる前の科学的な歯周病検診に基づく歯周病の進行予想と予防対策の提示が必要となると思われる。

診 療 報 酬 改 定

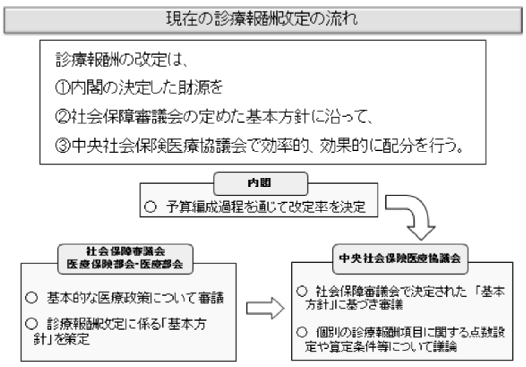

総説

歯周病対策は早産を減らすことができるか？

大　場　　隆[1)]

Does screening and preventive treatment of periodontal disease in pregnancy reduce the occurrence of preterm birth?

Takashi Ohba, MD[1)]

は　じ　め　に

妊娠22週以降、37週未満に分娩に至った状態を早産と称する。早産は極低出生体重児（出生体重1,500g未満の児）や超低出生体重児（出生体重1,000g未満の児）出生の主要な原因であり、新生児死亡や様々な新生児合併症をもたらす。熊本県では過去20年以上にわたり超・極低出生体重児の出生率が全国平均に比して高い傾向が続いていたが、平成14年における熊本県下の新生児死亡数は50人に達し、新生児死亡率3.0と全国平均の1.7を大きく上回って都道府県別で最も高かった。これを受けて熊本県は平成16年度に「ハイリスク新生児問題検討委員会」を設置し、乳児・新生児死亡の要因分析と支援対策の検討を行った。その結果、平成14年の熊本県における乳児死亡・新生児死亡の特徴として早産・低出生体重児の増加が指摘され、とくに妊娠期間が22週から24週の間に死亡新生児の28％が集中しており、超・極低出生体重児出生の増加が新生児死亡に繋がっていると推定された[1)]。現在、熊本県の新生児死亡率は改善傾向にあるが、依然として高次医療機関へ母体搬送される症例は年間400例に及び、その半数は切迫早産、前期破水の症例である（平成22年、熊本周産期懇話会、熊本県健康福祉部健康局医療政策課）。

高サイトカイン血症による早産

早産の原因は多様であるが、とくに主要なリスク因子は多胎、子宮奇形、そして早産既往の3つとされる[2)]。早産の既往は、それぞれの妊娠を超えて持続する危険因子が母体側に存在していることを示唆しており、これを説明するものとして高サイトカイン状態を介した早産発来機序が注目されている（図１）。その主要な誘因は細菌性腟症（bacterial vaginosis, BV）に続発する絨毛膜羊膜炎、そして高サイトカイン血症を介する歯周病である。

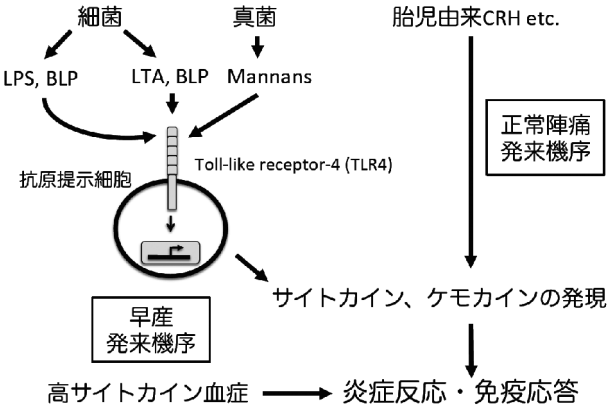

LPS:リポ多糖、BLP：リポ蛋白、LTA:リポタイコ酸、TLR:Toll様受容体

図１　感染症による早産発来機序

1）熊本大学大学院生命科学研究部　産科婦人科学分野（主任教授　片渕秀隆）
1）Department of Obstetrics and Gynecology, Faculty of Life Sciences, Kumamoto University.
Professor and Chairman; Hidetaka Katabuchi

症例報告

下顎埋伏智歯抜去時の縫合糸の迷入によると思われる顎下部皮下膿瘍の1例

橋谷　進[1)]、村井一見[1)]、春日佳織[1)]、柳澤高道[1)]

Subcutaneous abscess of the submandibular region attributable to embedding of surgical thread following extraction of the impacted lower third molar; a case report

Susumu HASHITANI[1)], Hitomi MURAI[1)], Kaori KASUGA[1)], Takamichi YANAGISAWA[1)]

Abstract：We report a rare case of the subcutaneous abscess that occurred in the submandibular region attributable to the embedded surgical thread following extraction of the impacted lower third molar. A 36-year-old woman complained of swelling of the left submandiblar region. She had the impacted left lower third molar extracted 10 months ago.

On initial examination, redness, tenderness and swelling were observed in the left submandiblar region. Under local anesthesia, we performed incision and drainage, and found a foreign body like surgical thread in the abscess. After surgery, she has shown an uneventful course. It is important that we certainly remove surgical thread after tooth extraction.

Keywords：subcutaneous abscess（皮下膿瘍）, embedded surgical thread（迷入縫合糸）, tooth extraction（抜歯）

緒　言

口腔外科領域の皮下膿瘍の原因としては、歯性感染症、腫瘍、外皮からの異物の迷入、外傷、さらには流動性の良い根管充填剤の根尖部からの漏出、縫合糸に由来する縫合糸膿瘍[1-4)]が考えられる。

今回われわれは、下顎埋伏智歯抜去時に使用された縫合糸が口腔内から顎下部に達し、皮下膿瘍を形成したと思われる1例を経験したので、その概要を報告する。

症　例

患　者：36歳、女性。

初　診：2009年8月。

主　訴：左側顎下部の腫脹。

現病歴：2008年11月に左側下顎埋伏智歯の抜去を受けた。その後、左側顎下部に硬結と軽度の自発痛を自覚していたが、手術の影響と思い放置していた。初診の3か月前より、硬結の前方部に腫脹を自覚し、増大傾向を認めたため近医皮膚科を受診した。抗菌薬を処方され腫脹の縮小傾向を認めたが消失しなかったため、紹介を受け来科した。

既往歴および家族歴：特記事項なし。

現　症：

全身所見；体格やせ型、栄養状態良好。

局所所見；口腔外所見としては、左側顎下部に22×20×8㎜の発赤と圧痛を伴い、波動を触知す

1）宝塚市立病院歯科口腔外科（主任：柳澤高道部長）
1）Department of Oral and Maxillofacial Surgery, Takarazuka Municipal Hospital（Chief : Dr. Takamichi YANAGISAWA）
［2012年10月22日受付、2013年2月21日受理］

症例報告

リップバンパー型マウスピース装着により挿管患者の下唇潰瘍が改善した1例

有本智美[1)]、古土井春吾[1)]、西井美佳[1)]、梶　真人[1)]、後藤育子[1)]、渋谷恭之[1)]、古森孝英[1)]

A case of improving the lower lip ulcer with lip-bumper type mouthpiece for the intubated patient.

Satomi ARIMOTO[1)], ShungoFURUDOI[1)], Mika NISHII[1)], Masato KAJI[1)], Ikuko GOTOU[1)], Yasuyuki SHIBUYA[1)], Takahide KOMORI[1)]

Abstract：Intubated patients frequently suffer from dry mouth, a reduction in the self-cleaning action of saliva and exhibit a depressed resistance to mechanical stimuli. As a result, they often develop ulcerations of the oral mucosa due to the presence of a tracheal tube. We herein report a case of lower lip ulceration in an intubated patient that was improved by using a lip-bumper type mouthpiece.

A 65-year-old female was referred to our department for oral care before undergoing a related living donor liver transplantation due to primary biliary liver cirrhosis in June 2012. She experienced postoperative delirium, and needed respiratory support by oral tracheal intubation. When the Respiratory Support Team made a round (four days after surgery), we observed the extensive ulceration of the lower lip mucosa due to excessive contact with the maxillary teeth. We changed the fixed position of the tracheal tube and bite block. However, the mandible remained unstable due to involuntary movements.

Therefore, it was difficult to prevent her from biting her lower lip mucosa. She was changed to a tracheotomy on the twelfth day after surgery, we took an impression of the mandible, and fabricated a lip-bumper-type mouthpiece. After this mouthpiece was used, the ulceration of the lower lip mucosa healed by 18 days after surgery.

Keywords：口唇潰瘍（lip ulceration）、挿管チューブ（tracheal tube）、リップバンパー（lip-bumper）、マウスピース（mouthpiece）

緒　　言

気管挿管中の患者は、口腔内乾燥により自浄作用低下や機械的刺激に対する抵抗力低下をきたしやすい[1)]。そのため、気管内チューブにより口唇、口腔粘膜、舌に浮腫や潰瘍を形成しやすく、一度潰瘍を形成すると広範な壊死となり、敗血症の原因となる可能性もあるため[2)]、早急な対応が必要となる。今回われわれは、人工呼吸器管理中に下唇に潰瘍を形成した患者にリップバンパー付きマウスピースを装着し、症状が改善した1例を経験したのでその概要を報告する。

1）神戸大学大学院医学研究科外科系講座口腔外科学分野（主任：古森孝英教授）
1）Department of Oral and Maxillofacial Surgery, Kobe University Graduate School of Medicine（Chief : Prof. Takahide Komori）
［2012年12月25日受付、2013年3月6日受理］